

Singultus

Zusammenfassung

Unter Singultus (Schluckauf) verstehen wir unwillkürliche, meist in unregelmäßigen Serien auftretende Kontraktionen des Zwerchfells und der Atemhilfsmuskulatur mit Glottisschluß, durch die es zu einer typischen „hicksenden“ Inspiration kommt. Es handelt sich dabei um einen physiologischen Vorgang, der bereits in utero stattfindet. Der Singultus wird als gastrointestinaler Reflex gedeutet, wobei sowohl Funktion als auch Reflexbogen bisher hypothetisch sind. Zu unterscheiden ist der akute, banale Schluckauf von einer pathologischen, chronischen Form, die durch eine Dauer von über 48 h oder rezidivierendes Auftreten definiert wird. Unter rund 100 möglichen Ursachen für den Singultus liegen die häufigsten im Gastrointestinaltrakt, allen voran der gastroösophageale Reflux. Während der respiratorische Effekt im allgemeinen zu vernachlässigen ist, kann bei tracheotomierten Patienten durch Hyperventilation eine Alkalose auftreten. Zum Management von Patienten mit chronischem Singultus wird ein Stufenplan angegeben. Wenn einfache physikalische Maßnahmen und eine kausale Therapie versagen bzw. keine kausale Therapie möglich ist, stellt die medikamentöse Behandlung mit Baclofen die Therapie der Wahl dar. Die Unterbrechung des Reflexbogens kann einerseits kausale Therapie sein, oder aber andererseits in verzweifelten Fällen als Ultima ratio in Erwägung gezogen werden.

Schlüsselwörter

Schluckauf · Diagnostik · Therapie · Phrenikotomie

Jeder Mensch wird mehr oder weniger häufig von Singultus, zu deutsch Schluckauf, geplagt. Meist handelt es sich dabei um kurze Episoden, z.B. nach hastiger Nahrungsaufnahme, die zu keiner ärztlichen Aufmerksamkeit gelangen. Längere oder rezidivierende Singultusattacken kommen zwar selten vor, können jedoch für den Patienten äußerst belastend sein. Auf keinen Fall dürfen sie von medizinischer Seite unterschätzt werden, da sie zu Schlaflosigkeit, körperlichem Abbau, Erschöpfung und Depression führen können [29, 42]. Der berühmteste Patient mit persistierendem Schluckauf war Papst Pius XII (1876–1958) [29]. Den „Weltrekord im Schluckauf“ hält Charles Osbourne (1894–1991) aus Iowa (USA), den der Schluckauf gemäß dem „Guinness Buch der Rekorde 1997“ im Jahre 1922 beim Schlachten eines Mastschweins überfiel und seither 69 Jahre und 5 Monate bis eines Februarmorgens 1990 alle anderthalb Sekunden plagte [30]. Er führte dennoch ein einigermaßen normales Leben, war 2mal verheiratet und hatte 8 Kinder.

Definition

Unwillkürliche, meist in unregelmäßigen Serien auftretende Kontraktionen des Zwerchfells und der Atemhilfsmuskulatur mit Glottisschluß, durch die es zu einer typischen „hicksende“ Inspiration kommt (mod. nach [62]).

Epidemiologie

Während Männer und Frauen in gleicher Häufigkeit von vorübergehenden Schluckaufanfällen betroffen sind [40], wird beim chronischen Singultus von einer „männlichen Krankheit“ gesprochen [26, 35]. In der Studie von Souadjian und

Cain [70] mit der größten Patientenzahl waren Männer mit 82% von 220 Patienten vertreten. Der Altersgipfel lag in dieser Studie bei den Männern in der 7. und 8. Dekade, während dagegen die Altersverteilung der Frauen flacher mit einem Gipfel in der 4. Dekade verlief. Über ein familiäres Auftreten wird lediglich in einem einzigen Fall berichtet [41]. Selten, jedoch historisch interessant, ist der epidemische Singultus während der Influenzaenzephalitisepidemien in den 20er Jahren [47]. Rosenow [63] gelang es, aus den Gaumenmandeln dieser Patienten einen Bakterienstamm (*Streptococcus singultus*) zu isolieren, welcher bei damit inokulierten Versuchstieren Zwerchfellkontraktionen auslösen konnte.

Charakteristika des Singultus

Die Schluckaufepisoden scheinen einem zirkadianen Rhythmus zu folgen, wobei sie am häufigsten abends auftreten.

Die Singultushäufigkeit steigt bei der Frau vor der Ovulation auf ein Maximum an und nimmt in der Schwangerschaft ab [2].

Der Schluckauf kann in jeder Phase des Atemzyklus vorkommen, er besitzt jedoch die größte Auftretenswahrscheinlichkeit in der Inspiration oder am Ende der Expiration, wenn der Luftstrom minimal ist [56].

Dem Schlaf wird im allgemeinen eine inhibitorische Wirkung auf den Schluckauf zugesprochen [6]. In der Hälfte der Fälle persistiert der Schluck-

Hiccup

Summary

Hiccup is defined as involuntary contractions of the diaphragm and the auxiliary respiratory muscles, mostly in irregular series, followed by glottic closure, thereby producing a typical „hiccuping“ inspiration. This is a physiologic phenomenon, which already exists in utero. Hiccup is believed to be a gastrointestinal reflex; however, function and the reflex arch are hypothetical. Acute hiccup is distinguished from pathological, chronic hiccup, defined by a duration exceeding 48 h, or recurrent episodes. Among approximately 100 causes for hiccup, the most common are located in the gastrointestinal tract, with gastro-esophageal reflux as the most important. While the respiratory effect is generally negligible, alkalosis may ensue in tracheotomized patients due to hyperventilation. A stepwise management plan for patients with hiccup is presented. If simple physical maneuvers and causal therapy fail, or causal therapy is impossible, the treatment of choice is medical, with baclofen. Interruption of the reflex arch may be causal therapy or be considered as a last resort.

Key words

Hiccup · Singultus · Diagnosis · Therapy · Phrenicotomy

auf jedoch im Schlaf [42] und kann die Ursache einer Schlafdeprivation sein [29]. Nach polysomnographischen Untersuchungen von Arnulf et al. [5] kommt der chronische Singultus in allen Schlafstadien vor, die Auftrittshäufigkeit nimmt jedoch kontinuierlich von den Schlafstadien I bis IV zum REM-Schlaf ab. Der chronische Schluckauf stört das Einschlafen, nicht jedoch den bereits eingetretenen Schlaf, weil er selbst keine Weckreaktionen verursacht. Singultus ist nicht mit Schlafapnoe vergesellschaftet [6].

Die Anzahl der „Hickser“ in einer Schluckaufepisode ist bemerkenswerterweise entweder kleiner als 7 oder größer als 63, wie Beobachtungen an 75 Personen zeigten [3].

Die spontane Singultusfrequenz variiert interindividuell beträchtlich von etwa 2–60/min, kann jedoch bei einem Patienten relativ stabil sein [6, 56].

Hyperkapnie (z.B. durch Rückatmung) vermindert die Schluckaufhäufigkeit, ist jedoch ohne Effekt auf die Intensität. Hypokapnie beeinflusst die Schluckauffrequenz nicht, erhöht aber die Intensität [56, 57].

Physiologie und Pathophysiologie

Die beim Schluckauf auftretende Zwerchfellkontraktion kann beidseitig sein, wobei eine Seite, meist die linke, dominieren kann. Häufiger ist sie jedoch einseitig und dann auch meist linksseitig [68].

Elektromyographisch ließ sich zeigen, daß zeitgleich zur Innervation des Diaphragmas eine Innervation der (inspiratorisch wirksamen) äußeren Interkostalmuskulatur sowie z.T. der Atemhilfsmuskulatur (wie z.B. des M. sternocleidomastoideus) und eine Hemmung der (expiratorisch wirksamen) inneren Interkostalmuskulatur stattfindet [56].

Etwa 35 ms nach dem Beginn der Zwerchfellkontraktion kommt es zu einem Glottisschluß, der die Inspiration brüsk beendet und das charakteristische „Hicksgeräusch“ zustande kommen läßt [56].

Der Ventilationseffekt ist aufgrund des sehr frühen Glottisschlusses vernachlässigbar gering. Aufgrund des minimalen Ventilationseffekts und der häufigen gastrointestinalen Auslösung wird heute angenommen, daß es sich beim

Singultus um einen gastrointestinalen Reflex handelt [56]. Wenn der Patient jedoch intubiert oder tracheotomiert ist, kann es dagegen sehr wohl zu einer Hyperventilation mit respiratorischer Alkalose kommen [12].

Während des Schluckaufs kommt es zu einer Reduktion der ösophagealen Peristaltik und des Tonus des unteren Ösophagusphinkters mit erhöhter Säureexposition. Zwischen den Schluckaufattacken normalisiert sich die ösophageale Funktion, es sei denn ihre Störung ist Auslöser des Schluckaufs [78].

Anatomie des Schluckaufreflexbogens

Die Vermittlung des Schluckaufs erfolgt über einen (hypothetischen) Reflexbogen mit 3 Anteilen (Abb. 1):

Afferenter Schenkel. Nn. vagus und phrenicus sowie Sympathicus in Höhe von Th 6 bis Th 12. Im Tierversuch gelang es, eine schluckaufähnliche Antwort bei Katzen durch mechanische Stimulation des dorsalen Epipharynx auszulösen [57], so daß eine Afferenz aus dem Plexus pharyngeus angenommen werden darf.

Die **zentrale Umschaltung** ist weniger exakt bekannt. Es wird jedoch ein vom Atemzentrum unabhängiges supraspinales „Schluckaufzentrum“ angenommen [56]. Im Tierversuch konnte ein Schluckauf durch elektrische Stimulation eines begrenzten Gebiets innerhalb der Formatio reticularis der Medulla oblongata bei der Katze generiert werden [4].

Efferenter Schenkel. In erster Linie der N. phrenicus, jedoch mit Efferenzen des N. vagus zur Glottis und die Interkostalnerven zur äußeren Interkostalmuskulatur sowie Efferenzen zur Atemhilfsmuskulatur.

Phrenicus und Vagus sind sowohl afferent wie efferent am Schluckaufreflex beteiligt. Der N. phrenicus ist ein gemischter Nerv, der motorisch das Zwerchfell und sensibel Perikard, Pleura mediastinalis und einen Teil des Peritoneums versorgt. Er geht hauptsächlich aus dem spinalen Segment C4 hervor, erhält jedoch auch Fasern aus C3 und C5 und zieht – begleitet von der A. cervicalis ascendens – auf dem M. scalenus anterior zwischen A. und V. subclavia

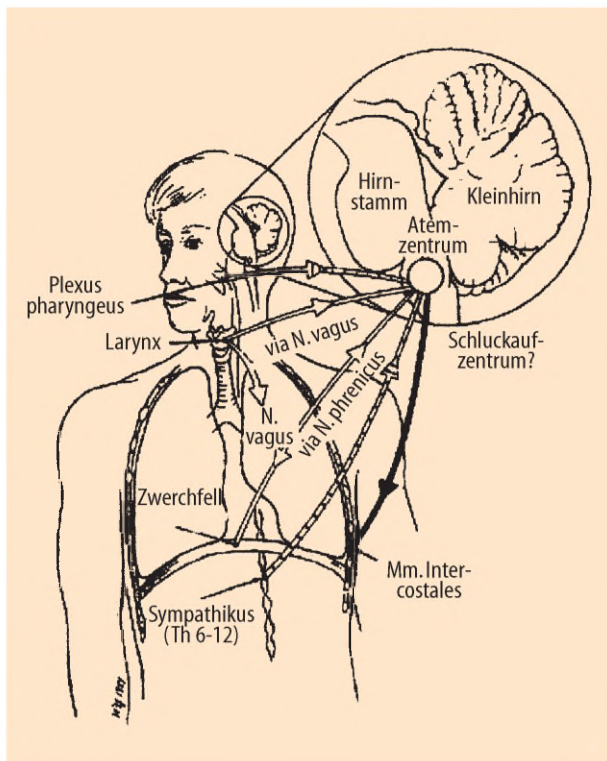


Abb. 1 ◀ Der Schluckaufreflex (nach [47])

und medial der A. thoracica interna in den Brustkorb, wo er vor der Pleurakuppel liegt. Rechts zieht er lateral an der V. cava superior und ventral an der rechten Lungenwurzel vorbei. Zwischen Perikard und Pleura mediastinalis verläuft er mit den Vasa pericardiophrenica zum Zwerchfell, durch dessen Foramen venae cavae er in die Bauchhöhle gelangt. Der linke N. phrenicus zieht im Brustbereich über den N. vagus hinweg, verläuft ventral von der Lungenwurzel zwischen Perikard und Pleura mediastinalis zum Hiatus ösophageus und beteiligt sich in der Bauchhöhle am Plexus coeliacus.

In 20–30% der Fälle kommt ein N. phrenicus accessorius (C5/6) vor [32], der (meist) lateral des N. phrenicus liegt und sich mit diesem (meist) in Höhe der oberen Thoraxapertur vereinigt. Er kann jedoch auch bis kurz vor das Zwerchfell getrennt verlaufen („gedoppelter Phrenikus“).

Physiologische Bedeutung

Im Gegensatz zu anderen viszeralen Reflexen, wie dem Husten oder Erbrechen, deren physiologische Bedeutung auf der Hand liegen, ist diese im Falle des Schluckaufs bisher nicht erwiesen. Immerhin wissen wir, daß der Schluckauf normalerweise bereits ab der 8.

Schwangerschaftswoche neben undulierenden Thoraxbewegungen in utero vorhanden ist und auch von der Mutter wahrgenommen werden kann [20, 42, 44, 59]. Sonographisch ließ sich nachweisen, daß der Fet 1,2% der Zeit in utero „hickt“ [77]. Die Häufigkeit des Schluckaufs ist auch im Säuglingsalter, besonders im Anschluß an die Nahrungsaufnahme, sehr hoch und nimmt dann im Laufe der Entwicklung ab, ohne jedoch je gänzlich zu verschwinden [59]. Auch andere Säugetiere zeigen ein dem menschlichen Schluckauf sehr ähnlichen Bewegungsablauf, so daß eine sinnvolle physiologische Funktion nicht auszuschließen ist. Folgende Hypothesen werden diskutiert:

- intrauterine Thoraxgymnastik zur Vorbereitung auf die extrauterine Atmung [8, 31];
- Überbleibsel eines der Regurgitation von Speisen dienendem Verhaltens von Säugetieren [2];
- Analogon zum Heimlich-Manöver: Dislozieren von Flüssigkeiten oder Speisen im Ösophagus [23, 38, 71].

Für letztere Hypothese als protektiven Mechanismus spricht die experimentelle Auslösbarkeit von Singultus bei 4 von 10 gesunden Probanden durch schnelle

Aufdehnung einer Ballonkathethersonde im proximalen Ösophagus [23]. Dabei trat der Schluckauf nur bei schneller Inflation über 32,5 ($\pm 4,8$) ml auf und verschwand wieder bei Deflation. Er war bei langsamer Aufdehnung oder im distalen Ösophagus nicht auslösbar.

Einteilung

In Abhängigkeit des zeitlichen Auftretens wird der akute Schluckauf von chronischen Schluckauf unterschieden, wobei letzterer durch eine Dauer von über 48 h oder seinen rezidivierenden Charakter definiert wird [42]. Wenn er über einen Monat anhält, wird er auch als „hartnäckig“ (engl. „intractable“) bezeichnet [40]. Andererseits kann der Schluckauf in Anlehnung an Lipsky [46] sowie Loft und Ward [47] nach ätiologischen Gesichtspunkten eingeteilt werden:

- peripher-nervös,
- zentral-nervös,
- metabolisch,
- medikamentös,
- infektiös,
- psychogen,
- idiopathisch.

Der selbstlimitierte banale Schluckauf ist ohne Krankheitwert. Der chronische Schluckauf kann dagegen das Symptom einer ernsthaften Krankheit darstellen. Nach Lewis [43] gibt es über 100 auslösende Ursachen für den Schluckauf (Tabelle 2).

Akuter Schluckauf und seine Ätiologie

Bei gesunden Menschen kann ein akuter Schluckauf durch:

- Dehnung des Magens (durch zu schnelles Essen oder Trinken kohlen-säurehaltiger Getränke; endoskopische Untersuchungen des oberen Gastrointestinaltraktes),
- Aufnahme zu scharfer, zu heißer oder zu kalter Speisen und
- übermäßigen Alkoholgenuß (häufig ebenfalls mit einer Magendehnung verbunden)

hervorgerufen werden [42]. Dieser akute Schluckauf sistierte im allgemeinen spontan oder auf einfache Manöver (Tabelle 1).

Tabelle 1

Nichtpharmakologische Therapie des Schluckaufs [42]**Respiratorische Manöver**

Atemanhalten
 Atemanhalten und Halsextension
 Atemanhalten und schnell ein großes Glas Wasser trinken
 Atemanhalten und kontinuierliche inspiratorische Anstrengung gegen geschlossene Atemwege
 Atemanhalten und Valsalva-Manöver
 Husten
 Rückatmung in eine Tüte, Atmung von 5% CO₂
 Zwerchfellkompression durch Hochziehen der Beine, Vorbeugen
 Kompression des Schildknorpels

Nasale und pharyngeale Stimulation

Druck auf Nasenrücken oder Oberlippe
 Schneuzen
 Inhalation von Irritantien (Riechsalz, Ether, Ammoniak usw.)
 Festes Herausziehen der Zunge
 Von der gegenüberliegenden Seite des Glases trinken
 Schnell eine Büchse Limonade im Liegen trinken
 Eiswasser, Alkohol, Tee, Essig trinken
 Pulverzucker, zerkleinertes Eis, Zitronenscheibe schlucken
 Weichen Gaumen mit der Zungenspitze berühren und dann schlucken
 Stimulation der Pharynxhinterwand
 Massage des Übergangs vom harten zum weichen Gaumen

Vagale Reizung

Bulbuskompression
 Karotissinusmassage
 Digital-rektale Massage (nicht empfohlen)

Psychiatrische Therapie

Verhaltenstherapie
 Hypnose

Ablassen einer Magendehnung

24 h fasten
 Magenaspiration
 Magenspülung
 Erbrechen

Andere Mittel

Bilaterale Kompression der A. radialis und in die Augen des Patienten starren
 Bettruhe
 Erschrecken
 Akupunktur
 Gebet
 Eisauflagen im Epigastrium
 Patienten in naßkalte Tücher wickeln
 Bilateraler Druck auf den äußeren Gehörgang
 Homöopathie

Unterbrechung des N. phrenicus

Vorübergehende Unterbrechung:
 Kühlung
 Lokalanästhesie
 Kompression am Hals
 Phrenikusstimulation
 Dauerhafte Unterbrechung:
 Phrenikotomie (unilateral/bilateral)

Von besonderem Interesse für den Hals-Nasen-Ohren-Arzt ist die mögliche Auslösung des Schluckaufs durch einen reizenden Fremdkörper, wie z.B. ein Insekt oder Haar, im äußeren Gehörgang [15, 48, 74]. Dabei kann die Afferenz des Reflexes über den R. auricularis des N. vagus oder über den sensiblen Ast von C3 via N. auricularis magnus erfolgen [15].

Der akute Schluckauf stellt außerdem eine seltene, aber gefährliche Komplikation des akuten Myokardinfarktes dar, weil er den Patienten psychisch sehr belastet und durch körperliche Erschöpfung zum Tode führen kann [36]. Die frühzeitige Behandlung ist hier absolut indiziert, wobei Rubin et al. [65] über eine Phrenikotomie am Krankenbett in einem solchen Fall berichten.

Kurze Schluckaufepisoden im Operationssaal sind keine Seltenheit. Sie können durch Intubation, Lagerung des Patienten auf dem Operationstisch oder Manipulation der Eingeweide während der Operation sowie durch die Regionalanästhesie oder Narkose (Barbiturate!)

an sich ausgelöst werden, wobei der Singultus in den meisten Fällen einer vagalen Reizung zugeschrieben werden kann. Im allgemeinen enden solche Schluckaufepisoden spontan oder mit der Vertiefung der Narkose [34]. Andernfalls kann er z.B. durch Atropin, CO₂-Rückatmung oder kontinuierlichem positivem Atemwegsdruck unterbrochen werden [32, 66]. Eine andere Möglichkeit besteht in der pharyngealen Stimulation durch einen Katheter in Höhe des 2. und 3. Halswirbelkörpers, mit der Salem [67] bei 148 von 150 narkotisierten und wachen Patienten den Schluckauf beherrschen konnte.

Chronischer Schluckauf

Der Arzt wird im wesentlichen mit drei unterschiedlichen Situationen konfrontiert [42]:

Der Schluckauf besteht seit einigen Tagen oder Wochen. Die zugrundeliegende Ursache wird nach adäquater Diagnostik häufig gefunden, und die kausale Therapie ist erfolgreich.

Spontane Remissionen sind selten, wenn die Schluckaufattacke bereits über eine Woche besteht [42].

Ein hartnäckiger Schluckauf besteht meist bei älteren Patienten bereits seit mehreren Jahren. Singultusattacken wechseln mit singultusfreien Perioden in variablen Intervallen. In einigen Fällen bleibt die Ursache unklar, oder sie kann nicht behandelt werden. Dann müssen gegebenenfalls mehrere Pharmaka versucht werden, bis eine erfolgreiche Therapie gefunden ist. Eine spontane Remission wird in dieser Gruppe nicht eintreten [42].

Eine fixierte Schluckaufperiodizität wurde bei Patienten mit Hirntumoren oder -traumata beobachtet [6, 37, 73].

Der Schluckauf ist bei unheilbar Kranken im Finalstadium, insbesondere bei Patienten mit AIDS oder Malignomen, nicht ungewöhnlich [1, 64]. Es handelt sich häufig um rezidivierende Schluckaufperioden, die Stunden bis Tagen dauern. Meist spielen mehrere Fakto-

ren eine Rolle. Im allgemeinen werden jedoch einfach zu behandelnde Ursachen gefunden, wie z.B. Magenüberblähung, Ösophagitis oder metabolische Störungen. Schluckauf, der bei Patienten mit fortgeschrittener Immundefizienz länger als 3 Tage anhält, darf jedoch nicht als trivial betrachtet werden, sondern verlangt eine forcierte Diagnostik, weil sich hinter diesem Symptom eine Vielzahl opportunistischer Infektionen verbergen kann, wie z.B. eine ösophageale Candidiasis, zerebrale Toxoplasmose oder virale Enzephalitis [1]. Ist die kausale Therapie unwirksam, können Chlorpromazin, Metoclopramid oder Baclofen verabreicht werden (s. unten).

Ätiologie des chronischen Schluckaufs

Aufgrund ihrer relativen Häufigkeit stehen gastrointestinale Auslöser im Vordergrund.

Etwas mehr als 2/3 der daraufhin untersuchten Patienten haben eine gastrointestinale Erkrankung, die in den meisten Fällen klinisch stumm verläuft [35].

Ganz besonders ist der chronische Schluckauf mit Erkrankungen der Speiseröhre, und zwar in erster Linie dem gastroösophagealen Reflux, vergesellschaftet [14]. Der kausale Zusammenhang ist jedoch keineswegs immer klar, denn es gibt auch Fälle, in denen der Reflux lediglich während des Schluckaufs besteht und somit eher als Folge denn als Ursache anzusehen ist [73, 78] oder aber, in denen ein Reflux koinzidentell vorliegt [27]. Ein Kausalzusammenhang kann lediglich durch das rasche Ansprechen auf die spezifische Therapie bewiesen werden.

Der postoperative Schluckauf ist besonders nach Abdominalchirurgie häufig [70]. Er kann Zeichen einer Komplikation sein, wie z.B. einer Peritonitis oder eines subphrenischen Abszesses, oder aber selbst eine Komplikation darstellen, die Erschöpfung, Wunddehiszenz und Schmerzen verursacht. Seine mittlere Dauer wird mit 9 1/2 Tagen angegeben [51]. Therapeutisch werden Pharmaka eingesetzt, wenn Magenaspilation, Rückatmung und pharyngeale Stimulation versagen.

Tabelle 2
Ätiologie des chronischen Schluckaufs [42]

Zentrales Nervensystem	Thorax
Schädel-Hirn-Trauma	Lunge und Bronchien:
Neoplasien	Pneumonie
Zerebrovaskuläre Erkrankungen:	Bronchitis
Hirnfarkt	Tuberkulose
Intrakranielle Blutung	Bronchialkarzinom
Arteriovenöse Malformationen	Asthma
Arteriitis temporalis	Pleura:
Entzündliche Erkrankungen:	Pleuritis
Meningitis	Empyem
Enzephalitis	Mediastinum:
Neurosyphilis	Mediastinitis
Hirnabszeß	Tumoren
Tuberkulome	Perikarditis
Multiple Sklerose	Abszeß
Rückenmark:	Kardiovaskulär:
Syringomyelie	Myokardinfarkt
Tabes dorsalis	Angina pectoris
Verschiedenes:	Thorakales Aortenaneurysma
Epilepsie	Cor pulmonale
Hydrozephalus	Ösophagus:
Ventrikuloperitonealer Shunt	Gastroösophagealer Reflux
ZNS-Sarkoidose	Ösophaguskarzinom oder -obstruktion
Psychiatrische Erkrankungen	Ösophagitis
Trauerreaktion	ösophageales Ulkus
Hysterie	Hiatushernie
Persönlichkeitsstörung	Zwerchfell:
Anorexia nervosa	Zwerchfellhernie
Metabolische, infektiöse und toxische Ursachen	Zwerchfelltumoren
Nierenversagen	Neurofibrom
Diabetes mellitus	Postoperativ
Hyponatriämie	Abdomen
Hypocalciämie	Magen:
Hypokapnie	Magenkarzinom
Hyperurikämie	Gastritis
Insulin-Schocktherapie	Magendehnung
Fieber, septischer Schock	Fremdkörper
Malaria	Gastrointestinale Blutung
Herpes zoster	Pankreas:
Typhus	Pankreaskarzinom
Rheumatisches Fieber	Pankreatitis
Influenza	Leber und Gallenwege:
Alkohol	Hepato- oder Splenomegalie
Medikamente:	Hepatitis
α-Methyl dopa	Perihepatitis
Kortikosteroide	Cholezystitis
Sulfonamide	Cholelithiasis
Benzodiazepine	Zirrhose
Barbiturate	Darm:
Methosuximid	M. Crohn
Heroinabusus	Colitis ulcerosa
Nikotin	Darmobstruktion
Etoposid	Peritoneum:
HNO	Subphrenischer Abszeß
Pharyngitis	Intraabdominaler Abszeß
Laryngitis	Appendizitis
Struma	Parasitose
Halstumoren	Peritonitis
Zervikale Lymphadenopathie	Postoperativ
Fremdkörper im äußeren Gehörgang	Vaskulär:
	Aneurysma der Aorta abdominalis
	Harnwege:
	Hydronephrose
	Prostatainfektion oder -karzinom
	Eingriffe an Prostata und den Harnwegen

Die Diagnose des psychogenen oder hysterischen Schluckaufs sollte mit äußerster Vorsicht gestellt werden. Psychologische Folgen, die beim chronischen Schluckauf häufig auftreten, dürfen nicht als Ursachen fehlgedeutet werden.

Nicht selten induzieren Patienten selbst Erbrechen durch digital-orale Stimulation, weil dadurch der Schluckauf unterdrückt werden kann [29, 55].

In der Studie von Souadjian und Cain [70] an 220 Patienten von 1935–1963 fanden sich bei 181 Männern in 93% der Fälle eine organische Ursache, während bei 36 Frauen in 92% der Fälle eine psychogene Auslösung diagnostiziert wurde. Besonders bei jüngeren Frauen muß jedoch auch an die Möglichkeit einer multiplen Sklerose gedacht werden, deren einziges Symptom in seltenen Fällen der Schluckauf sein kann [11].

Die Persistenz des Schluckaufs im Schlaf spricht für eine organische Ursache [70], während sein Sistieren während des Schlafes und promptes Wiederauftreten bei Erwachen eine psychogene oder idiopathische Ursache vermuten läßt [7].

Mit den derzeit zur Verfügung stehenden diagnostischen Möglichkeiten, wie z.B. der Kernspintomographie, ist zu erwarten, daß wiederholte Untersuchungen in früher als psychogen klassifizierten Fällen doch eine organische Ursache entdecken lassen [42, 52].

Der Schluckauf kann auch iatrogen-medikamentös ausgelöst sein, wie z.B. durch Benzodiazepine [20, 23], Barbiturate oder Kortikosteroide [7, 16].

Benzodiazepine sind bei Schluckauf kontraindiziert, weil sie ihn selbst auslösen können [42].

Kombinationen von zwei oder mehr Faktoren sind nicht selten [70].

Praktisches Vorgehen

Die Betreuung des Patienten beginnt mit einer genauen Anamnese:

- Chronologie der Schluckaufepisoden,
- Begleitsymptome,
- Schluckaufpersistenz im Schlaf,
- bisherige physikalische und Pharmakotherapie mit Wirkung und Nebenwirkungen,

- zurückliegende Operationen,
- respiratorische und gastrointestinale Symptome,
- Alkohol- und Drogenabusus.

Die körperliche Untersuchung konzentriert sich auf Thorax, Nervensystem, Gastrointestinaltrakt, Harnwege sowie nicht zuletzt Hals, Nase und Ohren.

Der Hals-Nasen-Ohren-Arzt sollte dabei:

- eine irritative Ursache im äußeren Gehörgang ausschließen,
- auf Veränderungen in Pharynx und Larynx sowie besonders
- die Stimmbandbeweglichkeit als Funktion des N. vagus achten,
- ggf. ein Kehlkopf-EMG durchführen,
- etwaige Lähmungen anderer Hirnnerven feststellen und
- nach tumorösen Veränderungen des Halses (N. phrenicus!) und der Halseingeweide einschließlich der Schilddrüse palpatorisch und sonographisch fahnden.

Elektrophysiologische Phrenikusdiagnostik

Die Muskelaktivität des Zwerchfells kann mit Oberflächen- oder Nadelelektroden gemessen werden.

Zur Elektroneurographie wird der N. phrenicus transkutan mit einer bipolaren Filzelektrode am Hinterrand des M. sternocleidomastoideus in Höhe des Ringknorpels stimuliert und die Reizantwort als Oberflächen-elektromyogramm aufgezeichnet. Die Oberflächen-elektroden werden dabei im 7. oder 8. Interkostalraum 2–3 cm vom Rippenrand entfernt angebracht, z.B. in der vorderen und hinteren Axillarlinie [69]. Damit läßt sich die Überleitungszeit bestimmen, welche von Mier et al. [53] bei gesunden Probanden mit $6,9 \pm 0,8$ ms auf der rechten Seite und $6,6 \pm 0,8$ ms auf der linken Seite angegeben wird. Andere Untersucher fanden keinen signifikanten Seitenunterschied oder eine gering längere Überleitungszeit auf der linken Seite. Shaw et al. [69] geben eine mittlere Überleitungszeit von $8,4 \pm 0,8$ ms für beide Seiten an. Messungen mit einer ösophagealen Elektrode in Höhe des Zwerchfells sind ebenfalls möglich.

Zur Elektromyographie des Zwerchfells kann mit einer konzentrischen Nadelelektrode unterhalb der 9. oder 10. Rippe in der rechten mittleren Axillarli-

nie abgeleitet werden, wobei empfohlen wird, zuvor auf Röntgentomogrammen den unteren Rand des Recessus costodiaphragmaticus in der mittleren Axillarlinie zu bestimmen.

Stufenplan der Abklärung und Behandlung des Schluckaufs

Stufe 1

Falls der Patient kurz nach dem Auftreten des Schluckaufs konsultiert, sollte eine atypischer Myokardinfarkt elektrokardiographisch ausgeschlossen werden. Nach Abschluß der Untersuchung werden zunächst nichtpharmakologische Methoden versucht. Da einige Patienten mit beeinträchtigendem Schluckauf möglicherweise bereits mehrere „Hausmittel“ angewendet haben, kommen aggressivere Maßnahmen zum Einsatz (Tabelle 1), wie z.B. die CO₂-Rückatmung oder die Stimulation der Rachenhinterwand mit einem nasal eingeführten Katheter [42, 67]. Instillation von Ether in die Nase [54], Massage des Übergangs vom harten zum weichen Gaumen [33], Herausziehen der Zunge [9], Magenentleerung [32] oder Kompression des N. phrenicus am Hals können ebenfalls wirksam sein. Verschiedene vagale Manöver, wie Bulbuskompression oder Karotissinusmassage, lohnen den Versuch [32]. Die von Fesmire [25] empfohlene rektale Massage wird von Launois et al. [42] als völlig erfolglos abgelehnt.

Wenn diese Methoden erfolgreich sind, und der Schluckauf nicht wieder auftritt, erübrigen sich Laboruntersuchungen. Leider ist der Erfolg in vielen Fällen jedoch von kurzer Dauer.

Stufe 2

Falls die unter Stufe 1 genannten Manöver ineffektiv sind, muß mit einem medikamentösen Therapieversuch begonnen werden (Tabelle 3). In allen Fällen sollte jedoch eine weitere Diagnostik erfolgen:

- Thoraxröntgenaufnahme,
- Blutuntersuchungen: Blutbild, Blutkörperchengeschwindigkeit, Serumelektrolyte (Hyponatriämie!), Kreatinin (Urämie!),
- gastroenterologische Abklärung mit ösophagealer pH-Metrie, Manometrie und Ösophagogastroskopie.

Die Kausalität gastroösophagealer Pathologika wird durch den Erfolg oder Mißerfolg der spezifischen Therapie bewiesen.

Stufe 3

Scheiden gastroösophageale Ursachen aus, und versagen nichtpharmakologische Methoden, sollte die Diagnostik weiter vorangetrieben werden, insbesondere auch zum Ausschluß einer neurogenen Kausa. Dazu gehören:

- abdomineller Ultraschall,
- thorakale Computertomographie,
- kraniale Computertomographie oder Kernspintomographie.

Medikamentöse Therapie

Wenn sich auch nach oben genannter Diagnostik keine Ursache finden läßt (wiederholte Untersuchungen!), steht ein medikamentöses Arsenal zur Verfügung (Tabelle 3).

Der Schluckauf spricht in der Regel rasch auf eine medikamentöse Therapie an. Es hat wenig Sinn, die Therapie über einige Tage fortzuführen, wenn sie keine Wirkung zeigt.

Bisher wurden allerdings lediglich zwei randomisierte Doppelblindstudien durchgeführt: Gregory und Way [34] fanden bei 101 anästhesierten Patienten keinen Unterschied zwischen Methylphenidat (nicht mehr im Handel) und Placebo. Ramirez und Graham [61] konnten bei vier Patienten unter 3mal 5 bis 3mal 10 mg Baclofen, einem Analogon der γ -Aminobuttersäure (GABA), eine statistisch signifikante Besserung des Schluckaufschweregrades und Verlängerung der schluckaffreien Perioden nachweisen, ohne daß sich die tatsächliche Schluckauffrequenz änderte. Baclofen ist ein GABA-Derivat, welches präsynaptisch inhibitorisch auf spinale Motoneurone wirkt und eine postsynaptische zentrale Wirkung besitzt [18]. Baclofen hat potente, zentrale antispastische Eigenschaften, weshalb es bei der multiplen Sklerose eingesetzt wird. Sein Wirkmechanismus bei Schluckauf ist nicht klar, vermutlich ist er jedoch zentral. Guelaud et al. [35] führen die unvollständige Suppression in der Studie von [61] auf die zu geringe Dosis zurück. Sie empfehlen, mit einer Dosis von 3mal 5 mg/Tag zu beginnen und alle

Tabelle 3
Pharmakotherapie des Schluckaufs [42]

Medikament	Dosierung
Baclofen	15–75 mg/Tag oral
Chlorpromazin	25–50 mg i.v. in 30–60 min, dann 50–60 mg/Tag oral
Metoclopramid	10 mg i.v., dann 10–40 mg oral
Haloperidol	2 mg i.m., dann 5–10 mg/Tag oral
Amitriptylin	25–90 mg oral
Carbamazepin	600–1200 mg/Tag oral
Diphenylhydantoin	200 mg i.v., dann 4mal 100 mg
Valproinsäure	5 mg/kg KG und Tag, dann um 250 mg/Woche erhöhen, bis der Schluckauf sistiert
Nifedipin	10–80 mg/Tag oral
Mephenesin	1000 mg oral
Orphenadrin	400 mg oral oder 60 mg i.m.

3 Tage nach Wirkung bis zu 3 mal 25 mg pro Tag zu erhöhen. Geringgradige unerwünschte Arzneimittelwirkungen, wie z.B. Somnolenz, Müdigkeit und Übelkeit, treten häufig auf, verschwinden jedoch nach Dosisreduktion wieder [42]. Da ein ausgeprägter Synergismus mit Carbamazepin bekannt ist, kann die Kombination Baclofen mit Carbamazepin versucht werden, wenn Baclofen alleine nicht ausreicht [29]. Baclofen sollte nicht abrupt abgebrochen werden. Sistiert der Schluckauf unter Baclofen, kann ein Auslaßversuch durchgeführt werden.

Baclofen ist die medikamentöse Therapie der Wahl beim chronischen Schluckauf.

Aufgrund der Häufigkeit gastrointestinaler Auslöser wird heute auch eine Kombinationsbehandlung von Baclofen mit Hemmern der Magensäureproduktion und Stoffen, die die Magenentleerung fördern, empfohlen [49, 58]. Petroian et al. [58] beschreiben eine Heilungsrate von 40% (6 von 15 Patienten) auf eine Dreierkombination bestehend aus Cisaprid, Omeprazol und Baclofen bei chronischen Singultus.

Nichtmedikamentöse Therapie

Neben den bereits unter „Stufe 1“ genannten Maßnahmen wurden auch Akupunktur [45], Hypnose und Psychotherapie [72] mit Erfolg eingesetzt. In diesem Zusammenhang sei hier auch eine Suggestivbehandlung erwähnt, die in der angloamerikanischen Literatur auf eine

Diskussionsbemerkung von Kirkman [39] zurückgeht. Genau dieselbe Methode wurde jedoch im deutschen Schrifttum bereits 1918 von Pönitz angegeben, der sie schon von seinem Vater übernommen hatte [60, 62]. Dabei wird dem Patienten ein Geldschein mit den Worten vorgelegt: „Dieses Geld gehört Ihnen, wenn Sie gleich noch einmal schlucken“. Rennert [62], Pönitz [60] wie auch Kirkman [39] haben dabei nie erlebt, daß sich der Singultus daraufhin wiederholte. In Fällen eines hartnäckigen Schluckaufs empfiehlt Rennert [62], kurz darauf eine weitere Summe mit der drängelnden Aufforderung hinzuzufügen, ein Schlucken hervorzubringen. Die Wirkung dieses „Tricks“ beruhe auf einer Erkenntnis von Charles Darwin, die er in seinem Werk „Der Ausdruck der Gemütsbewegungen bei Menschen und bei Tieren“ [17] folgendermaßen darlegte: „Der bewußte Wunsch, eine Reflexfähigkeit auszuführen, verhindert zuweilen oder unterbricht ihre Ausführung, obgleich die eigentlichen Empfindungsnerven angeregt sein mögen“.

Unterbrechung des Reflexbogens

Wenn der Schluckauf nicht mit den oben genannten Maßnahmen zu beherrschen ist, kann als Ultima ratio der Reflexbogen unterbrochen werden. Hierbei ist zu beachten, daß der N. phrenicus die Hauptafferenz darstellt, aber gleichzeitig auch Afferenz sein kann.

Die afferenten Schenkel betrifft dies insofern, daß eine Neoplasie als irritative Ursache entfernt wird, wie dies z.B. in einem Fall eines Zwerchelhämangioms

beschrieben wurde [13]. In der Literatur findet sich einen Fallbericht über eine erfolgreiche mikrovaskuläre Dekompression des N. vagus bei einem 16-jährigen Mädchen, das vier Tage nach einer Schädelprellung einen chronischen Schluckauf sowie eine intermittierende Heiserkeit entwickelt hatte [38]. Kernspintomographisch ließ sich eine redundante Gefäßschlinge der rechten A. cerebelli inferior posterior (PICA) nachweisen, die – wie sich intraoperativ bestätigte – gegen die Wurzelfasern des N. vagus drückte.

Unterbrechung des efferenten Schenkels bedeutet Unterbrechung des N. phrenicus. Dies kann durch:

- elektrische Stimulation [29],
- Leitungsblockade [36] oder
- chirurgische Durchtrennung (Phrenicotomie) bzw. Zerstörung geschehen [65, 76, 75].

Die Phrenikotomie wird (1952) von Gigot und Flynn [32] als die radikalste, aber auch effektivste Therapie bezeichnet. Bei ihr wird sowohl die Haupteffizienz des Schluckaufreflexes als auch in einem Teil der Fälle – je nach Verursachung – die Afferenz unterbrochen. Am erfolgreichsten ist die Phrenikotomie sicherlich, wenn es sich um die Afferenz handelt [24]. Vor jedem Eingriff am N. phrenicus steht die Durchführung einer

- Thoraxdurchleuchtung zur Lokalisationsdiagnostik des vom Schluckauf betroffenen bzw. dominierten Hemi-diaphragma (meist linksseitig) [75], die ggf. durch eine elektromyographische Untersuchung ergänzt wird sowie einer
- Lungenfunktionsprüfung zur Beurteilung der respiratorischen Reserve [10].

Vor einer Phrenikotomie sollte der zu erwartende Effekt bezüglich Schluckaufs und Atmung außerdem durch eine Leitungsblockade des N. phrenicus getestet werden [77]. Ein dabei auftretendes Horner-Syndrom zeigt die ausreichende In-

filtration mit dem Lokalanästhetikum an. Die Zwerchfellparese kann in der Thoraxdurchleuchtung kontrolliert werden. Bei gesunden Probanden verursacht eine beidseitige Phrenikusparese eine Reduktion der inspiratorischen Kapazität um 25% sowie eine veränderte Wahrnehmung der Atemaktivität [21]. In liegender Position kann durch beidseitige Zwerchfelllähmung jedoch eine Dyspnoe bestehen.

In Notfallsituationen, wie z.B. bei lebensbedrohlichem Schluckauf als Komplikation eines Myokardinfarktes, wurde die Phrenikotomie als rettender Eingriff am Krankenbett durchgeführt [65]. Die linksseitigen Zwerchfellkontraktionen sind für den Patienten unangenehmer, und eine Behandlung der linken Seite ist gewöhnlich erfolgreich [32]. Es ist zu beachten, daß in 20–30% der Fälle ein N. phrenicus accessorius vorkommt. Es gibt Fälle, in denen der Schluckauf trotz bilateraler Phrenikotomie persistierte [76], was jedoch am Vorhandensein eines akzessorischen N. phrenicus liegen kann [75].

Fazit für die Praxis

Der Schluckauf gibt bis heute noch viele Rätsel auf, was seinen Sinn und seine Pathophysiologie betrifft. Beeindruckend ist das Spektrum vom banalen Schluckauf bis hin zum Symptom einer schweren Krankheit. Über 100 auslösenden Ursachen wurden seit Hippocrates mindestens ebenso viele Heilmittel entgegengesetzt. In diesem Zusammenhang sei noch die Weisheit von Generationen französischer Mütter zitiert, die schon immer wußten, daß ein „hicksendes Kind ein gesundes Kind“ (frz. „enfant hoquetant, enfant bien-portant“) ist [42].

Das „Management“ des unter Schluckauf leidenden Patienten erfordert eine interdisziplinäre Zusammenarbeit, wobei dem Hals-Nasen-Ohren-Arzt (z.B. Fremdkörper im äußeren Gehörgang) eine wichtige Aufgabe zukommt. Sofern eine kausale Therapie nicht möglich ist, gilt die medikamentöse Behandlung mit Baclofen, heute als Mittel der Wahl.

Sie kann ggf. mit Antazide und Propulsiva oder auch Carbamazepin kombiniert werden.

Literatur

1. Albrecht H, Stellbrink HJ (1994) **Hiccups in people with AIDS** (letter). *J Acquir Immune Defic Syndr* 7:735
2. Anthony TR, Anthony SL, Anthony DJ (1974) **The human hiccup: time relationships and ethological significance**. In: Scheving LE (ed) *Chronobiology*. Igaku Shoin, Tokyo, QT 167 C557, pp 531–534
3. Anthony TR, Anthony SL, Anthony DJ (1978) **On temporal structure of human hiccups: ethology and chronobiology**. *Int J Chronobiol* 5:477–92
4. Arita H, Oshima T, Kita I, Sakamoto M (1994) **Generation of hiccup by electrical stimulation in medulla of cats**. *Neurosci Lett* 175:67–70
5. Arnulf J, Boisteau D, Whitelaw WA, Cabane J, Garma L, Derenne JP (1996) **Chronic hiccups and sleep**. *Sleep* 19:227–231
6. Askenasy JJ (1988) **Sleep hiccup**. *Sleep* 11:187–194
7. Baethge BA, Lidsky MD (1986) **Intractable hiccups associated with high-dose intravenous methylprednisolone therapy**. *Ann Intern Med* 104:58–59
8. Ballantyne JW (1902) **Manual of antenatal pathology and hygiene**. Green, Edinburgh, p 144
9. Bellingham-Smith E (1938) **The significance and treatment of obstinate hiccough**. *Practitioner* 140:166–171
10. Benzon HT, Prasad YS, Barthwell DA (1981) **The value of fluoroscopy before performing a phrenic nerve block**. *Anesthesiology* 55:469–470
11. Birkhead R, Friedman J (1987) **Hiccups and vomiting as initial manifestations of multiple sclerosis (letter)**. *J Neurol Neurosurg Psychiatry* 50:232–233
12. Brouillette RT, Thach BT, Abu Osba YK, Wilson SL (1980) **Hiccups in infants: characteristics and effects on ventilation**. *J Pediatr* 96:219–225
13. Burcharth F, Agger P (1974) **Singultus: a case of hiccup with diaphragmatic tumour**. *Acta Chir Scand* 140:340–341
14. Cabane J, Desmet V, Derenne JP, Similowski T, Launois S, Bizec JL, Orcel B (1992) **Le hoquet chronique**. *Rev Med Interne* 13:454–459
15. Cardi E (1961) **Hiccups associated with hair in the external auditory canal – successful treatment by manipulation**. *N Engl J Med* 265:286
16. Cersosimo R, Brophy MT (1998) **Hiccups with high dose dexamethasone administration: a case report**. *Cancer* 82:412–414
17. Darwin C **Der Ausdruck der Gemütsbewegungen bei Menschen und bei Tieren**. Otto Hendel, Halle o.J., S 39

18. Davidoff RA (1985) **Antispasticity drugs: mechanisms of action.** *Ann Neurol* 17:107–116
19. Davignon A, Lemieux G, Genest J (1955) **Le chlorpromazine dans le traitement du hoquet rebelle.** *Union Méd Canada* 84:282
20. Dunn PM (1977) **Fetal hiccups (letter).** *Lancet* 2:505
21. Eisele JH, Noble MIM, Katz J, Fung DL, Hickey RF (1972) **Bilateral phrenic-nerve block in man: technical problems and respiratory findings.** *Anesthesiology* 37:64–69
22. Fariello RG, Mutani R (1974) (letter) **Treatment of hiccup.** *Lancet* 2:1201
23. Fass R, Higa L, Kodner A, Mayer EA (1997) **Stimulus and site specific induction of hiccups in the oesophagus of normal subjects.** *Gut* 41:590–593
24. Federspil PA, Zenk J, Iro H (1997) **Der Schluckauf.** In: Ganz H, Iro I (Hrsg) *HNO Praxis Heute.* Springer, Berlin Heidelberg New York, S 107–125
25. Fesmire FM (1988) **Termination of intractable hiccups with digital rectal massage (letter).** *Ann Emerg Med* 17:872
26. Fisher CM (1967) **Protracted hiccup – a male malady.** *Trans Am Neurol Assoc* 92:231–233
27. Fisher MJ, Mittal RK (1989) **Hiccups and gastroesophageal reflux: cause and effect?** *Dig Dis Sci* 34:1277–1280
28. Fodstad H, Blom S (1984) **Phrenic nerve stimulation (diaphragm pacing) in chronic singultus.** *Neurochirurgia Stuttg* 27:115–116
29. Fodstad H, Nilsson S (1993) **Intractable singultus: a diagnostic and therapeutic challenge.** *Br J Neurosurg* 7:255–260
30. Fricke C, Schneidewind B, Schweizer H (Hrsg) (1996) **Guinness Buch der Rekorde 1997.** Guinness Verlag, Hamburg, S 127
31. Fuller GN (1990) **Hiccups and human purpose (letter).** *Nature* 343:420
32. Gigot AF, Flynn PD (1952) **Treatment of hiccups.** *JAMA* 150:760–764
33. Goldsmith S (1983) **A treatment for hiccups (letter).** *JAMA* 249:1566
34. Gregory GA, Way WL (1969) **Methylphenidate for the treatment of hiccups during anesthesia.** *Anesthesiology* 31:89–90
35. Guelaud C, Similowski T, Bizec JL, Cabane J, Whitelaw WA, Derenne JP (1995) **Baclofen therapy for chronic hiccup.** *Eur Respir J* 8:235–237
36. Ikram H, Orchard RT, Read SE (1971) **Intractable hiccuping in acute myocardial infarction.** *Br Med J* 2:504
37. Jansen PH, Joosten EM, Vingerhoets HM (1990) **Persistent periodic hiccups following brain abscess: a case report.** *J Neurol Neurosurg Psychiatry* 53:83–84
38. Johnson DL (1993) **Intractable hiccups: treatment by microvascular decompression of the vagus nerve. Case Report.** *J Neurosurg* 78:813–816
39. Kirkman R (1980) **Diskussion zu: Nathan MD, Leshner RT, Keller AP Jr (1980) Intractable hiccups. (singultus). (Laryngoscope. 90:1612–8)** *Laryngoscope* 90:1618
40. Kolodzik PW, Eilers MA (1991) **Hiccups (singultus): review and approach to management.** *Ann Emerg Med* 20:565–573
41. Lance JW, Bassil GT (1989) **Familial intractable hiccup relieved by baclofen (letter).** *Lancet* 2:276–277
42. Launois S, Bizec JL, Whitelaw WA, Cabane J, Derenne JP (1993) **Hiccup in adults: an overview.** *Eur Respir J* 6:563–575
43. Lewis JH (1985) **Hiccups: causes and cures.** *J Clin Gastroenterol* 7:539–552
44. Lewis P, Boylan P (1979) **Fetal breathing: a review.** *Am J Obstet Gynecol* 134:587–598
45. Li X, Yi J, Qi B (1990) **Treatment of hiccough with auriculo-acupuncture and auriculo-pressure – a report of 85 cases.** *J Tradit Chin Med* 10:257–259
46. Lipsky MS (1986) **Chronic hiccups.** *Am Fam Physician* 34:173–177
47. Loft LM, Ward RF (1992) **Hiccups. A case presentation and etiologic review.** *Arch Otolaryngol Head Neck Surg* 118:1115–1119
48. Lossos IS, Breuer R (1988) **A rare case of hiccups (letter).** *N Engl J Med* 318:711–712
49. Mariën K, Havlak D (1997) **Baclofen with famotidine for intractable hiccups [letter].** *Eur Respir J* 10:2188
50. Marsot-Dupuch K, Bousson V, Cabane-J, Tubiana JM (1995) **Intractable hiccups: the role of cerebral MR in cases without systemic cause.** *Am J Neuroradiol* 16:2093–2100
51. Mayo CW (1932) **Hiccup.** *Surg Gynecol Obstet* 55:700–708
52. de-Mendonca MJ (1984) **Midazolam-induced hiccoughs (letter).** *Br Dent J* 157:49
53. Mier A, Brophy C, Moxham J, Green M (1987) **Phrenic nerve stimulation in normal subjects and in patients with diaphragmatic weakness.** *Thorax* 42:885–888
54. Moses JA, Ramachandran KP, Surendran D (1970) **Treatment of hiccups with instillation of ether into nasal cavity.** *Anesth Analg* 49:367–368
55. Nathan MD, Leshner RT, Keller AP Jr (1980) **Intractable hiccups (singultus).** *Laryngoscope* 90:1612–1618
56. Newsom Davis J (1970) **An experimental study of hiccup.** *Brain* 93:851–872
57. Oshima T, Sakamoto M, Arita H (1994) **Hiccuplike response elicited by mechanical stimulation of dorsal epipharynx of cats.** *J Appl Physiol* 76:1888–1895
58. Petroian G, Hein G, Petroianu A, Bergler W, Rufer R (1997) **Idiopathic chronic hiccup: combination therapy with cisapride, omeprazole, and baclofen.** *Clin Ther* 19:1031–1038
59. Peiper A (1930) **Der Singultus.** *Monatsschr Kinderheilk* 48:445–451
60. Pönitz K (1918) **Über eine Suggestivbehandlung des Singultus.** *Psychiat Neurol Wochenschr* 20:1
61. Ramirez FC, Graham DY (1992) **Treatment of intractable hiccup with baclofen: results of a double-blind randomized, controlled, cross-over study.** *Am J Gastroenterol* 87:1789–1791
62. Rennert H (1988) **Über Singultus, seine Entstehung und Kupierung.** *Z Arztl Fortbild Jena* 82:125–127
63. Rosenow EC (1921) **Diaphragmatic spasm in animals produced with a streptococcus from epidemic hiccups: preliminary report.** *JAMA* 76:1745–1747
64. Rousseau P (1994) **Hiccups in terminal disease.** *Am J Hosp Palliat Care* 11:7–10
65. Rubin SH, Albright LF, Bornstein PK, Schwimmer D (1951) **Hiccups in coronary thrombosis relieved with phrenic crush.** *JAMA* 146:1418–1420
66. Saitto C, Cristina G, Cosmi EV (1982) **Treatment of hiccups by continuous positive airway pressure (CPAP) in anesthetized subjects (letter).** *Anesthesiology* 57:345
67. Salem MR (1968) **Hiccups and pharyngeal stimulation.** *JAMA* 204:551
68. Samuels H (1952) **Hiccup: a ten year review of anatomy, etiology and treatment.** *Can Med Assoc J.* 67:315–322
69. Shaw RK, Glenn WWL, Hogan JF, Phelps ML (1980) **Electrophysiological evaluation of phrenic nerve function in candidates for diaphragm pacing.** *J Neurosurg* 53:345–354
70. Souadjian JV, Cain JC (1968) **Intractable hiccup. Etiologic factors in 220 cases.** *Postgrad Med* 43:72–77
71. Stromberg BV (1979) **The hiccup.** *Ear Nose Throat J.* 58:354–7
72. Theohar C, McKeegney FP (1970) **Hiccups of psychogenic origin: a case report and review of the literature.** *Compr Psychiatry* 11:377–384
73. Triadafilopoulos G (1989) **Hiccups and esophageal dysfunction.** *Am J Gastroenterol* 84:164–169
74. Wagner MS, Staczynski JS (1982) **Persistent hiccups.** *Ann Emerg Med* 11:24–26
75. Weeks C (1931) **Surgery of the phrenic nerve in treatment of intractable hiccup.** *Ann Surg* 93:811–815
76. Williamson BW, MacIntyre IM (1977) **Management of intractable hiccup.** *Br Med J* 2:501–503
77. van Woerden EE, van Geijn HP, Caron FJ, Mantel R, Swartjes JM, Arts NF (1989) **Fetal hiccups; characteristics and relation to fetal heart rate.** *Eur J Obstet Gynecol Reprod Biol* 30:209–216
78. Zaninotto G, Costantini M, Ancona E (1991) **Hiccups and related esophageal motor disorders.** *Hepatogastroenterology* 38:435–437